

**Dr Jack Smadja  
Dermatologue**

**Centre Sabouraud/ Hôpital Saint-Louis  
104 Rue Saint-Dominique  
75007 Paris**

**Tel : 01 43 35 08 29**

**Les microgreffes de cheveux, indication et technique chez l'homme et la femme**

**Mots clés : Greffe de cheveux - microgreffe - implants capillaires – transplantation de cheveux – alopecie androgenique – calvitie**

Résumé : Après plus de 40 ans d'évolution de la technique, la greffe de cheveux par transplantation d'un grand nombre de microgreffes de cheveux est devenue le « gold standard » de la correction des alopecies androgeniques, tant chez l'homme que chez la femme. Au fur et à mesure du développement et du raffinement de la technique, les indications operatoires se sont precisées, permettant ainsi d'obtenir de bien meilleurs résultats. De nombreuses autres indications d'alopecies, comme les alopecies cicatricielles, post-traumatiques ou post-chirurgicales, bénéficient également de cette technique qui surpasse maintenant, de par l'utilisation des microgreffons folliculaires, les autres techniques chirurgicales conventionnelles. Cette intervention, grâce à la miniaturisation des implants permet maintenant un résultat extrêmement fiable et esthétique qui redonne aux patients un aspect chevelu des plus naturels.

**Les microgreffes de cheveux, indication et technique chez l'homme et la femme**

## **Introduction**

La technique chirurgicale des implants de cheveux autologues est une intervention qui permet une redistribution du capital chevelu du patient. Des cheveux sont prélevés d'une zone dense, habituellement occipitale ou temporale, puis implantés sur la zone clairsemée. Aujourd'hui la technique de transplantation par un grand nombre de microgreffes de cheveux est devenue le « gold standard » dans la correction des alopecies chez l'homme et la femme. Que nous les appelions microgreffes, minigreffes, unités folliculaires ou famille d'unités folliculaires, cette technique a transformé complètement l'art de la chirurgie réparatrice et correctrice du cuir chevelu, en donnant un résultat sûr, esthétique et reproductible. Pour la première fois les patients peuvent raisonnablement espérer un résultat naturel après une intervention de microgreffe de cheveux. Il en est fini des aspects en champ de poireaux, en cheveux de poupée caractéristiques des anciennes méthodes par greffe au punch de 4 mm. Ces procédures longues et peu satisfaisantes sont maintenant remplacées par la transplantation de microgreffons de 1, 2, 3, ou 4 follicules chevelus disposés sur l'ensemble du cuir chevelu alopecique et sur la ligne frontale antérieure. Au vu de l'excellence des résultats de cette technique, les indications des autres procédures chirurgicales de réparation des alopecies telles les réductions de tonsures, les lambeaux ou l'expansion tissulaire, sont peu à peu réduites à quelques cas très sélectionnés, et laissent place à la technique de transplantation par microgreffes.

## **Historique**

L'utilisation de microgreffons de cheveux n'est pas une nouvelle technique, elle a été décrite au Japon, dès 1943, par Tamura [1], qui transplanta avec succès des cheveux sur le pubis. En 1953, Fujita [2] utilisa ce procédé pour la reconstruction des sourcils. En 1950, Orentreich [3], à New York, popularise la méthode de transplantation de cheveux par prélèvement de greffons chevelus au punch de 4 mm. Il décrit alors le concept de « l'aire dominante » qui sera la clef de la réussite de la transplantation capillaire. Ce principe est basé sur le fait que chaque unité folliculaire chevelue a sa propre expression génétique, celle-ci est préservée lorsque l'unité folliculaire occipitale est transplantée sur la zone receveuse, et les cheveux transplantés continuent de pousser avec les caractéristiques de longévité de la zone donneuse. Ce n'est qu'en 1991 au Brésil que Uebel [4], considéré comme le père de la transplantation de cheveux moderne, rapporte l'utilisation des microgreffes et minigreffes pour recouvrir la totalité d'une surface chauve transplantant plus de 1000 greffons en une seule séance.

## **Indications**

La technique de microgreffe est aujourd'hui très fiable et est pratiquée dans de nombreuses indications d'alopecies. La plus fréquente étant l'alopecie androgénique (AAG) de l'homme et également de la femme (Figure 1 et 2), dont les indications opératoires se font de plus en plus précises. Les autres indications opératoires sont nombreuses et la transplantation de cheveux par microgreffes d'unités folliculaires peut être réalisée dans les alopecies cicatricielles comme le lichen, le lupus, les pseudopelades, la pelade, ou l'alopecie frontale fibrosante (Figure 3 et 4), à condition que l'évolution de la pathologie soit stabilisée depuis au

moins un an, après l'arrêt de tous les traitements locaux ou généraux. Il est même souhaitable de pratiquer préalablement à l'intervention, un test d'implantation de trois greffons sur une zone alopécique afin d'en vérifier la bonne prise et l'absence de regain du processus inflammatoire (Figure 5 et 6). La greffe pourra alors être réalisée après un délai de six mois si la vitalité des greffons mis en place se vérifie. Cette intervention est également indiquée dans la réparation des cicatrices alopéciques, quelles soient d'origine traumatique, après brûlure ou post opératoire après lifting ou après exérèse d'une tumeur sur le cuir chevelu.

## **Technique dans l'alopecie androgenique**

### Sélection des indications opératoires

Comme pour toute chirurgie, la qualité du résultat esthétique est étroitement liée à la bonne sélection des patients. Le chirurgien doit distinguer plusieurs critères : critères majeurs, comme l'âge du patient, le stade de l'alopecie selon la classification de Norwood-Hamilton, les antécédents d'alopecie androgenique familiaux qui permettent d'établir une prévision à long terme de l'alopecie du patient, ainsi que le profil psychologique du patient. Puis selon des critères mineurs, comme la couleur, la texture et le calibre des cheveux, la densité et la surface de la zone donneuse, mais aussi la couleur de la peau et la surface de la zone receveuse. L'ensemble de ces caractères mineurs détermine le pouvoir couvrant des cheveux, et donc la capacité des cheveux à masquer les parties clairsemées et glabres, du cuir chevelu. En fonction de tous ces paramètres, si la greffe de cheveux est indiquée, une planification de la procédure d'intervention ainsi que le nombre d'opérations nécessaires, devront être précisés sur le long terme.

L'indication la plus délicate reste celle du sujet jeune, de moins de 25 ans, dont l'alopecie devient importante et pour qui il est difficile de prévoir un stade de stabilisation à long terme. Le résultat de la chirurgie sera d'autant plus appréciable que l'alopecie sera stabilisée et que le traitement médical s'ajoutera à la correction chirurgicale. C'est dans ces indications que l'association des traitements par Finastéride et/ou Minoxidil à la greffe de cheveux, prennent toute leur importance dans la prise en charge de l'alopecie [5].

### Phases préopératoires

L'intervention se déroule en totalité sous anesthésie locale. Il est inutile de raser ou de couper les cheveux. Au contraire, les cheveux d'une certaine longueur seront plus facilement rabattus au fur et à mesure de la progression de la transplantation. Le matin de l'intervention le patient fera un shampoing, et aura pris, en prémédication, une association d'hydroxyzine et Diazepam.

La première étape consiste à prélever au bistouri une bandelette horizontale dans la zone donneuse occipitale, après anesthésie par infiltration tumescence à la Lidocaïne adrénalinée à 1%. La bandelette, de 10 à 15 cm de long et de 1 à 2 cm de large, sera immédiatement immergée dans du sérum physiologique frais pour être bien préservée et la découpe des microgreffons débutera aussitôt. La perte de substance occipitale ainsi créée sera suturée par un surjet simple au fil nylon.

Le deuxième temps, qui est la découpe de la bandelette au microscope ou avec des lunettes à fort grossissement, se fait manuellement en multiples microgreffons. En effet les cheveux se répartissent par groupes d'un, deux, trois voire quatre cheveux dans chaque unité folliculaire, ils seront découpés et implantés en respectant cette disposition naturelle [6].

Le troisième temps consiste à créer des microfentes sur la zone receveuse, qui accueilleront les microgreffons. Après avoir réalisé l'anesthésie locale sur toute la surface receveuse, on réalisera, à l'aide de très fines aiguilles (Nokor\*) ou microlames de bistouri calibrées à la

taille des implants, plusieurs centaines de fentes orientées selon le sens de pousse des cheveux. Les microgreffons seront, par la suite, insérés un à un dans ces fentes (Figure 7).

Au cours d'une séance il est possible d'implanter plus de 1000 greffons, soit de 2000 à 3000 cheveux, en fonction de la densité individuelle de la zone donneuse. Cette intervention qui dure de 2 à 4 heures, nécessite une équipe bien entraînée de deux à quatre assistantes. Chaque étape devra se dérouler avec une grande minutie et une parfaite synchronisation entre tous les membres de l'équipe chirurgicale.

Le patient est libre de rentrer chez lui dès la fin de l'opération sans pansement.

#### Consignes Post-opératoires.

Il est conseillé de faire un shampoing dès la 48<sup>ème</sup> heure. Les soins post-opératoires consistent en une simple application d'antiseptique, localement sur la cicatrice et sur les greffons. Les premières 24 heures peuvent nécessiter la prise d'antalgique comme du paracetamol ou dextropropoxyphène. La première semaine sera marquée par la formation de micro-croûtes sur chacun des greffons et d'un œdème fronto-palpébral fréquent, pour une durée de 24 à 48 heures. Les fils de suture seront retirés après une dizaine de jours. La repousse des microgreffons ne se fera le plus souvent qu'à partir du troisième mois. Le patient devra en être averti au préalable. Dans le cas où une deuxième séance de greffe de cheveux s'avère nécessaire, il faudra attendre cette repousse afin de ne pas léser les nouveaux cheveux implantés et afin que la zone donneuse occipitale retrouve une laxité suffisante pour réaliser le prélèvement d'une deuxième bandelette. Cette période de trois mois peut être difficile à gérer pour le patient, comme pour le médecin, car elle peut être l'occasion d'un effluvium télogène provoqué par le traumatisme anesthésique et chirurgical de l'intervention. Ce phénomène est plus fréquent chez la femme dont les cheveux miniaturisés sont présents en plus grand nombre, mais peut se voir chez l'homme également. Plusieurs publications ont montré l'efficacité de l'application de Minoxidil et la prise de Finastéride sur la prévention de cette chute de cheveux post-opératoire [7].

#### **Recommandation chez le jeune homme avant 25 ans [8]**

Chez le jeune de moins de 25 ans, l'alopecie androgénique peut avoir une évolution rapide et importante, il devient alors difficile de prévoir un résultat sur le long terme, il faudra prendre alors certaines précautions :

- Dépister une AAG évolutive
- Éviter de greffer la tonsure et privilégier la zone frontale dans le cas où la quantité de cheveux de la zone donneuse deviendrait insuffisante.
- Ne pas transplanter les tempes car la ligne temporale risque également de reculer.
- Placer la ligne antérieure plus haute que ne le désire le patient
- Sélectionner une zone donneuse indemne, médio-occipitale comme chez la femme
- Associer un traitement médical à l'opération : Finastéride, Minoxidil.
- Différer l'intervention, revoir les patients après six ou neuf mois de traitement médical
- Savoir attendre une stabilisation de l'AAG

#### **Particularités chez la femme**

Avant l'avènement de la microgreffe, les indications opératoires de greffe de cheveux chez la femme étaient peu nombreuses. Aujourd'hui nombre de femmes peuvent bénéficier de cette technique qui n'affecte pas les cheveux préexistants tout en apportant une bonne densification des zones alopeciques par l'implantation de microgreffons. Chez la femme, il faut

préalablement vérifier l'absence de pathologie sous-jacente ou associée, une maladie endocrinienne ou une cause favorisant la chute de cheveux : stress, hyposidérémie, régime, maladie intercurrente etc. Il faudra, de plus, s'assurer de la bonne vitalité de la zone donneuse car le processus alopécique, en particulier dans l'alopecie androgénique, peut atteindre la zone donneuse occipitale, contre-indiquant l'intervention. La mesure de la densité chevelue et du taux de miniaturisation par la méthode de scoring par macrophotographie (Figure 8) est alors d'un grand apport dans la décision opératoire [9]. Il faudra bien expliquer à la patiente le type de résultat que l'on peut obtenir, en précisant le nombre de séances nécessaires pour obtenir le résultat souhaité et savoir récuser les patientes qui ont une attente irréaliste.

La technique de transplantation capillaire est similaire à celle réalisée chez l'homme. Il s'agit d'une transplantation de microgreffons de 2 à 4 cheveux, insérés dans des fentes placées entre les cheveux préexistants.

On tiendra compte de la masse corporelle plus faible, en diminuant les doses d'anesthésiques, afin de limiter les risques d'effets secondaires toxiques. La zone donneuse est plus limitée que chez l'homme, elle est médio-occipitale alors que chez l'homme elle peut s'étendre jusqu'à la région temporale sus auriculaire. Chez la femme, cette partie temporale est susceptible d'être atteinte par le processus alopécique. La première cicatrice occipitale sera retirée lors de la session suivante [10]. La préparation de la zone receveuse se fera par des micro-aiguilles de 18 Gauges Nokor\* ou par des microlames de bistouris, dans ces multiples fentes seront implantés des unités folliculaires de 2 à 4 cheveux dans le sens de la chevelure préexistante.

## **Conclusion**

La transplantation capillaire a, depuis sa diffusion par N.Orentreich, donné de grandes satisfactions dans la réparation des zones alopéciques du cuir chevelu. Aujourd'hui, après plus de 40 ans d'évolution de la technique, la transplantation par un grand nombre de microgreffes de cheveux est devenue la technique de référence de la correction des alopecies chez l'homme et la femme. Cette intervention permet un résultat fiable, prévisible et extrêmement esthétique qui donne aux patients un aspect chevelu des plus naturels.

En dehors de l'alopecie androgénique chez l'homme, l'indication dans l'AAG de la femme prend un grand essor, du fait d'une meilleure précision de ses indications. De nombreuses autres indications : les alopecie cicatricielles, post-traumatiques ou post-chirurgicales, bénéficient également de cette technique qui surpasse maintenant, de par l'utilisation des microgreffons folliculaires, les autres techniques chirurgicales, comme les réductions, les lambeaux, les extendeurs ou expandeurs, plus lourdes en séquelles cicatricielles et sources de complications moins prévisibles. Cette technique est située en bonne place dans la prise en charge des alopecies aux côtés des nouvelles thérapeutiques médicamenteuses, efficaces elles aussi, en particulier dans l'alopecie androgénique, à laquelle elle est souvent associée, encadrant la procédure chirurgicale. Chaque indication est aujourd'hui bien précisée et bénéficie d'un grand raffinement et d'une grande sécurité en particulier lorsque la sélection des patients a bien été établie.

## Bibliographie

1. Tamura, H., *Pubic hair transplantation*. Jpn J Dermatol, 1943. **53**: p. 76.
2. Fujita, K., *Reconstruction of eyebrow*. lepro, 1953. **22**: p. 364.
3. Orentreich, N., Autografts in alopecias and other selected dermatological conditions. Ann NY Acad Sci, 1959. **83**: p. 463.
4. Uebel, C., *Micrografts and minigrafts : a new approach for baldness surgery*. Ann Plast Chir, 1991. **27**: p. 476-87.
5. Whiting DA, Waldstreicher J, Sanchez M, Kaufman KD. Measuring reversal of hair miniaturization in androgenetic alopecia by follicular counts in horizontal sections of serial scalp biopsies: results of finasteride 1 mg treatment of men and postmenopausal women. J Investig Dermatol Symp Proc. 1999 Dec;4(3):282-4.
6. Bernstein R. M., R.W.R.S.W., Halperin AJ., *Follicular transplantation*. Int J Aesthetic Restor Surg, 1995. **3**: p. 119-132.
7. Avram MR, Cole JP, Gandelman M, Haber R, Knudsen R, Leavitt MT, Leonard RT Jr, Puig CJ, Rose PT, Vogel JE, Ziering CL; Roundtable Consensus Meeting of The 9th Annual Meeting of The International Society of Hair Restoration Surgery. The potential role of minoxidil in the hair transplantation setting. Dermatol Surg. 2002 Oct;28(10):894-900; discussion 900
8. Guidelines for Hair Transplantation in the Young Patient. Ivan S. Cohen. Hair Transplant Forum International. September/October 2001. 131-133.
9. Robert M. Bernstein. Patient evaluation and the consultation. 9th Annual Meeting, Mexico, October 18-22, 2001
10. Unger WP, Unger RH. Hair transplanting: an important but often forgotten treatment for female pattern hair loss. J Am Acad Dermatol. 2003 Nov;49(5):853-60.

## Légendes Photos :

Figure 1 et 2 : Alopecie androgenique de la femme avant et apres une seance de microgreffe de cheveu.

Figure 3 et 4 : Alopecie frontale fibrosante avant et deux ans apres une seance de microgreffe.

Figure 5 et 6 : Realisation d'un test de trois greffons sur une zone glabre dans le cadre d'une alopecie cicatricielle.

Figure 7 : Implantation d'un microgreffon folliculaire dans une des centaines de fentes realisee sur une zone alopecique frontale.

Figure 8 : Test de scoring par macrophotographie realise en zone frontale et occipitale dans l'AAG. La mesure de la densite et du taux de miniaturisation des cheveux permet de mieux preciser les indications operatoires en particulier chez la femme.

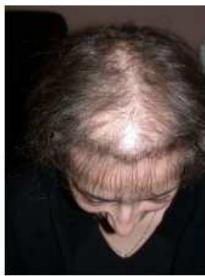

Figure 1.JPG

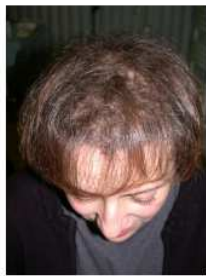

Figure 2.jpg

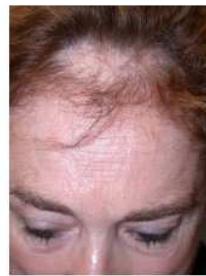

Figure 3.JPG

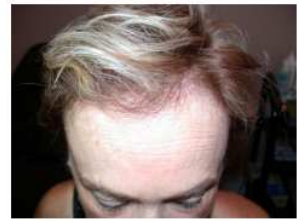

Figure 4.JPG

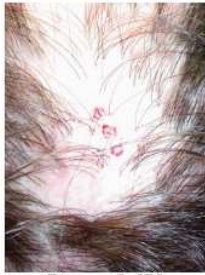

Figure 5.JPG

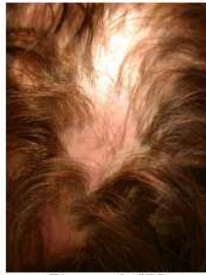

Figure 6.JPG

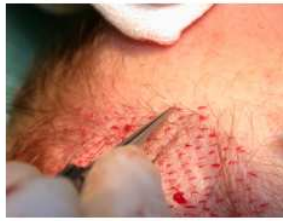

Figure 7.JPG




Figure 8.jpg